Zur

Casuistik der Hypophysistumoren.

Inaugural-Dissertation

zur

Erlangung der Doctorwürde

in der gesamten Medicin

verfasst und einer

hohen medicinischen Fakultät

der

Kgl. bayer. Ludwig-Maximilians-Universität zu München

vorgelegt von

Kurt Jakubowski,
cand. med. aus Lissa i. P.

München 1899.
Kgl. Hofbuchdruckerei Kastner & Lossen.

Zur

Casuistik der Hypophysistumoren.

Inaugural-Dissertation

zur

Erlangung der Doctorwürde

in der gesamten Medicin

verfasst und einer

hohen medicinischen Fakultät

der

Kgl. bayer. Ludwig-Maximilians-Universität zu München

vorgelegt von

Kurt Jakubowski,
cand. med. aus Lissa i. P.

ACAD.
MED. BAT.
BIBL.

München 1899.
Kgl. Hofbuchdruckerei Kastner & Lossen.

Referent:

Herr Obermedizinalrat Prof. Dr. Bollinger.

Meinem lieben Vater

gewidmet.

Schon seit längerer Zeit hat man den pathologischen Veränderungen der Hypophysis cerebri grössere Aufmerksamkeit zugewendet, um aus dem Auftreten beziehungsweise dem Ausfall bestimmter Erscheinungen auf die physiologische Bedeutung dieses noch so unbekannten Organs Schlüsse zu ziehen. Nach dieser Richtung hin haben die Bemühungen geringe Erfolge zu verzeichnen gehabt, aber sie haben wenigstens insofern ein Resultat gezeitigt, als sie uns ein ziemlich anschauliches Bild von den pathologischen Veränderungen dieses Organs gewinnen liessen. Immerhin dürfte es wohl mit Rücksicht darauf, dass bösartige Geschwülste der Hypophyse nicht all zu häufig sind, angebracht sein, einen Fall von Sarkom derselben, der im pathologischen Institut zu München zur Sektion kam, bekannt zu geben.

Durch die Liebenswürdigkeit des Herrn Bezirksarztes Dr. Zaubzer und Herrn Assistenzarztes Dr. Langermantel vom Krankenhause „rechts der Isar“ im Besitze der Krankengeschichte, will ich diese im Auszuge hier mitteilen.

Der 48 Jahre alte Patient wurde am 20. XII. 98 gegen Mittag ins Krankenhaus rechts der Isar gebracht mit der Angabe, dass er seit 4 Wochen kränklich sei, und sein Zustand sich in den letzten 5 Tagen sehr verschlimmert hätte. Patient ist ein grosser, kräftig

gebauter Mann in gutem Ernährungszustande. Fettpolster über Brust und Bauch reichlich entwickelt. Hautdecken blass, stark ikterisch tingiert. Lippen leicht cyanotisch gefärbt. Herpeseruptionen an Lippen und Wangen. Auswurf schaumig, bräunlich rot. Starke Dyspnoë.

Die Untersuchung der Lungen ergab im Bereiche des rechten Unterlappens abgeschwächten Schall, hauchende Atmung, Bronchophonie und verstärkten Stimmfremitus. Spärliche mittelblasige feuchte Rasselgeräusche. Im Bereiche des oberen Teiles des linken Oberlappens Schall und Atmung etwas abgeschwächt. Herzaktion stark beschleunigt, regelmässig. An der Mitralis ein weiches blasendes systolisches Geräusch. Zweiter Pulmonalton sehr accentuiert. Keine wesentliche Verbreiterung. Puls sehr weich, dichrot.

Leber etwas vergrössert; nicht palpabel, auf Druck nicht empfindlich.

Die Milz erweist sich perkuttorisch mässig geschwellt.

Im Urin Eiweiss (Esbach 2‰).

Die Zunge wird gerade herausgestreckt. Starker Ptyalismus. Pupillen gleichmässig wenig erweitert, reagieren etwas träge. Reflexe beiderseits in normaler Stärke vorhanden.

Sensorium stark benommen. Dilirien.

Eine genauere Prüfung des Nervensystems und die Aufnahme einer ausführlichen Anamnese war bei diesem Zustand, der sich bis zu dem am nächsten Tage erfolgenden Exitus hielt, nicht möglich. Meine Bemühungen, von den Angehörigen des Verstorbenen etwas Genaueres über das Auftreten irgend welcher

nervöser Symptome zu erfahren, hatten wenig Erfolg. Man will allerdings in letzter Zeit Spuren religiösen Wahns und allgemeiner nervöser Aufgeregtheit bemerkt haben, aber die gemachten Angaben waren so allgemeiner Natur, dass wir wohl gut thun, dieselben gar nicht in den Bereich unserer Betrachtungen zu ziehen.

Der Sektionsbefund*) ergab folgendes: Grosse, kräftig gebaute, männliche Leiche mit stark ikterisch gefärbten Hautdecken. Fettpolster über Brust und Bauch 4 cm.

Zwerchfellstand links 5. J.C.B. rechts 4. Rippe. Herzbeutel handbreit vorliegend. In demselben keine abnorme Flüssigkeit.

Linke Lunge nach unten etwas verwachsen. Linke Pleurahöhle leer. Linke Lunge stark nach oben, hinten und unten adhäreut. Rechte Pleurahöhle grösstenteils obliteriert. Linke Lunge an der Spitze kleine narbige Einziehung, unterhalb derselben zwei circumskripte käsig-fibröse Knötchen; das übrige Gewebe ziemlich blutreich, im unteren Lappen Saftgehalt etwas vermehrt. Luftgehalt nirgends wesentlich herabgesetzt; keinerlei abnorme Einlagerungen.

Rechte Lunge ganz mit fibrösen Schwarten bedeckt, unterhalb der Spitze ein haselnussgrosser, derber, bindegewebiger Herd, in dessen Centrum ein cylindrischer Hohlraum mit graulichem Eiter gefüllt. Das übrige Gewebe schiefrig verfärbt. Der Unterlappen von milzartiger Konsistenz, dunkelschwarzrot. Schnittfläche leicht granuliert, Luftgehalt vollständig

*) Sekt.-Journ. d. path. Inst. Nr. 1110. 1898.

aufgehoben. Massenhaft käsig rote Flüssigkeit abstreifbar.

Herz nicht vergrössert, kräftig, subepikardiales Fett reichlich, Muskulatur zähe, braunrot; beide Ventrikel hühnereigross, links das Endokard etwas streifig getrübt. Sämtliche Klappen frei beweglich, gut schlussfähig, ohne Auflagerungen.

Milz mit der Umgebung verwachsen, ziemlich vergrössert, weich, Pulpa stark vorquellend. Gerüst und Follikel fast nicht erkennbar.

Magen leer. In der Mucosa kleine punktförmige Ecchymosen. Schleimhaut glatt und intakt, fettreich. Darmmucosa stellenweise injiziert. Follikel in der Klappengegend leicht geschwellt, dunkel schiefrig pigmentiert. Keine Substanzverluste.

Leber gross und derb. Auf der Schnittfläche das Organ stark ikterisch imbibiert. Acinizeichnung verwaschen, Gallengänge dilatiert. Gallenblase enthält nur wenige Tropfen dunkler Galle. Blutgehalt gering.

Beide Nieren von bedeutenden Fettkapseln umhüllt. Fibrosa leicht abziehbar. Oberfläche mit einigen kleinen seichten Narben. Mark- und Rindenzeichnung deutlich. Rinde stellenweise leicht überquellend, ziemlich weich. Nierenhilus fettreich, Nierenbecken eng.

Nach Herausnahme des Gehirns zeigt sich an der Stelle des Infundibulums und seiner Umgebung eine tiefe traubenförmige Depression. An der Stelle der Hypophyse vor der sella turcica ragt in die Schädelhöhle ein über walnussgrosser, knolliger, aus mehreren einzelnen rundlichen Knoten zusammengesetzter, braunroter, ziemlich derber Tumor hinein. Derselbe

erstreckt sich nach hinten subdural noch etwas auf den clivus Blumenbachii, nach vorn und seitwärts bis an den Austritt der Optici. Nach Herausnahme des Tumors und seiner knöchernen Umgebung zeigt sich, dass derselbe nach abwärts in den Keilbeinkörper eingebrochen ist und die leeren Zellen desselben vollständig ausfüllt. Durchschnitt graurot, scheckig gefärbt. Das Gehirn in allen Teilen anämisch, trocken, doch ohne irgend welche abnormen Einlagerungen und pathologischen Befunde.

Anatomische Diagnose:

Sarkom an der Hypophysis mit Einbruch in den Keilbeinkörper und Kompression der Gehirnbasis. Beginnende croupöse Pneumonie des rechten Unterlappens (rote Hepatisation). Ikterus der Leber und allgemeiner Ikterus.

Zum Zwecke der mikroskopischen Untersuchung des Sarkoms der Hypophyse wurde ein Stück aus der Mitte der Geschwulst in der Längsrichtung ausgeschnitten, in Paraffin eingebettet, und Schnitte in der Dicke von 10—20 μ angefertigt. Als Färbemethoden habe ich — die Erfahrungen meiner Vorgänger benutzend — Hämatoxylin-Eosin und die van Gieson'sche Methode angewendet. Beide gaben gute Resultate, hauptsächlich die erstere.

Die Schnittpräparate ergeben die zweifellos maligne Natur der Neubildung. Man sieht an geeignet gewählten Präparaten (s. Zeichnung) z. T. noch erhaltenes Drüsengewebe mit normalen Schläuchen und wenig veränderter Zwischensubstanz. In einer unscharf abgegrenzten Uebergangszone erkennt man, dass die Neubildung

offenbar von der Zwischensubstanz und zwar von deren Gefässwänden ausgeht. Die Geschwulstzellen sind epithelioider Natur und polygonaler Gestalt mit bläschenförmigen, ziemlich chromatinreichen Kernen. Diese Zellen sind ziemlich diffus angeordnet, stellenweise ist eine zartfaserige Zwischensubstanz erkennbar. Vielfach sind die Geschwulstzellen durch ausgedehnte Blutaustritte regellos auseinandergedrängt. Auch in der Geschwulst selbst ist eine ausgesprochen perivaskuläre Anordung der Zellen in manchen Gesichtsfeldern noch deutlich erkennbar. Man sieht sie hier cirkulär in Form von cylindrischen Hüllen um zarte, blutführende, endotheliale Kanäle herum angeordnet. Vereinzelt sind die letzteren offenbar nekrotisch geworden, der Belag aus Geschwulstzellen aber ist erhalten geblieben. Es handelt sich demnach offenbar um eine sarkomatöse Neubildung der Gruppe der Angiosarkome zugehörend.

Im Anschluss an diesen Fall will ich einen kurzen Ueberblick über den augenblicklichen Stand der Hypophysenforschung geben.

Die Hypophysis cerebri ist ein Organ, welches einen doppelten Ursprung hat. Dies spricht sich auch in ihrem ganzen Aufbau aus, da sie sich aus einem grösseren vorderen und aus einem kleineren hinteren Lappen zusammensetzt, die beide in ihren histologischen Eigenschaften grundverschieden sind. Der vordere Abschnitt entwickelt sich von der primitiven Mundhöhle aus und zwar von dem Teile her, der ursprünglich vor der Rachenhaut liegt und die primitive, vom äusseren Keimblatte ausgekleidete Mundbucht darstellt. Von diesem Keimblatte oder Ektoderma — und nicht

wie früher immer angegeben wurde, von der Kopfdarmhöhle aus — bildet sich sehr früh eine durch die primitive häutige Schädelbasis dringende Aussackung, die Hypophysentasche oder das Hypophysensäckchen, welche später im Zusammenhange mit der Entwicklung der knorpligen Schädelbasis von der oberen Schlundwand sich abschnürt und in die Schädelhöhle zu liegen kommt, wo sie dann weiter in ein zusammengesetztes drüsiges Organ sich umbildet. Umgekehrt entwickelt sich der hintere Lappen der glandula pituitaria aus einem hohlen Fortsatze der Trichterregion des Zwischenhirns, welcher primitive Trichter (processus infundibuli) später an seinem unteren Ende solid wird und zu indifferentem Gewebe sich gestaltet und nur im bleibenden Infundibulum hohl und nervös sich erhält.

Die ausgebildete Hypophyse ist ein etwa bohnengrosser im Durchschnitt ca. 0,59 gr. wiegender Körper, der in der sella turcica liegt. Von der Schädelhöhle trennt ihn ein Blatt der fibrösen Hirnhaut, welches in der Mitte eine rundliche Oeffnung zeigt, durch welche der Stil der Hypophyse zu diesem Organe gelangt. Entsprechend seiner Entwicklung kann man an dem Hirnanhang zwei vollständig verschiedene Teile unterscheiden und spricht von einem vorderen und hinteren Lappen, obschon eine äusserliche Trennung derselben kaum wahrzunehmen ist. Um so deutlicher jedoch sind die histologischen Unterschiede dieser beiden Teile. Der hintere kleinere Lappen zeigt ein bindegewebiges Stroma, das sehr gefässreich ist, in dem sich aber trotz seiner Zugehörigkeit zum Gehirn, nur wenig Nervenfasern finden. Seine Zellen sind rund, auch spindelförmig und verzweigt und enthalten zum Teil

Pigment. Betrachtet man den vorderen Lappen unter dem Miskroskop, so erkennt man ein weitmaschiges Netzwerk, dessen schmale Balken aus sehr spärlichen Fasern eines kernarmen fibrillären Bindegwebes mit länglichen Kernen bestehen. Die Form der Maschen ist eine sehr verschiedene. Bald sind sie mehr länglich und eng, bald rund oder oval; ihr Durchmesser aber ist stets der gleiche. Innerhalb der Maschen liegen Zellhaufen von Kreis- oder Cylinderform und füllen diese ganz oder teilweise aus. Meist sind diese Zellen unregelmässig gruppiert, bisweilen aber in regelmässiger Weise um ein nicht sehr grosses Lumen, das entweder leer ist oder eine Colloidsubstanz enthält. Die bläschenförmigen Zellkerne sind mässig gross und zwischen ihnen liegt eine diffuse körnige Protoplasmamasse, die sich mit Eosin blassrötlich färbt. Mit Hilfe der neueren Färbmethoden haben Flesch und Lothringer zuerst zwei Arten von Zellen in der Hypophyse geschieden. Die einen bezeichneten sie als chromophile und diese charakterisieren sich durch einen mächtigen, rundlichen oder polyedrischen Protoplasmaleib, der bei Färbung mit Haematoxylin-Eosin bald mehr eine rote, bald mehr eine blaue Färbung annimmt. Andererseits waren es kleinere Zellen mit wenig Protaplasma, aber gleich grossen Kernen, sodass letztere infolgedessen viel dichter zusammenlagen. Comte unterscheidet wieder unter den chromophilen Zellen zwischen eosinophilen und cyanophilen. Im Protoplasma der letzteren finden sich nun oft Vakuolen, während diese in den eosinophilen Zellen nur sehr selten vorhanden sind. Sie liegen meist in der Mitte und kommen oft, namentlich wenn eine Zelle mehrere enthält, mit dem Kern in Berührung.

Ueber die Physiologie der Hypophyse sind wir, wie schon oben erwähnt, noch im Unklaren. Sehr interessant jedoch sind die Versuche, die zuerst Rogowitsch und Stieda angestellt haben, um die gegenseitigen Beziehungen zwischen der Hypophyse und der Thyreoidea festzustellen.

Virchow hat nämlich schon seit langem auf die hystologische Aehnlichkeit dieser beiden Organe hingewiesen, und man hat daher auch eine nähere Beziehung zwischen denselben vermutet.

Rogowitsch hat nun bei einer grossen Anzahl von Kaninchen und Hunden die Schilddrüse entfernt und die Tiere nach verschieden langer Zeit getötet, in der Hoffnung, dass die Drüsen, wenn sie gleichwertig sind, sich vielleicht gegenseitig vertreten würden und nach Entfernung der einen die andere in erhöhte Thätigkeit geraten würde. Er wurde auch in seinen Erwartungen nicht getäuscht und fand namentlich bei Hunden, die längere Zeit nach der Operation am Leben blieben, Veränderungen an der Hypophyse. Die Tiere benahmen sich nach der sehr sorgfältig ausgeführten Thyreodektomie wie vollkommen gesunde. Bei der Sektion wurden makroskopische Veränderungen nicht wahrgenommen. Eine Vergrösserung der Hypophyse hält zwar Rogowitsch für sehr wahrscheinlich, dieselbe konnte aber bei der schon normaler Weise schwankenden Grösse und Gewicht nicht sicher festgestellt werden. Die mikroskopische Untersuchung zeigte deutlich ausgeprägt eine Veränderung, die darin bestand, dass die protoplasmatische Masse, in welcher die Kerne eingebettet sind, ausserordentlich bedeutend an Volumen zunimmt, und hierdurch die Kerne viel

weiter abrücken. Im weiteren Verlauf bekommt die Masse mehr und mehr und immer grössere Vakuolen. Es unterliegt also keinem Zweifel, dass die Hypophyse nach und wohl infolge Entfernung der Schilddrüse eine hochgradige Veränderung erleidet, welche mit der Zeit zunimmt. Hierin kann man wohl den Ausdruck einer gesteigerten Thätigkeit des Organs erkennen. Welcher Art diese Thätigkeit ist, darüber herrscht noch völliges Dunkel. Die Wahrscheinlichkeit spricht dafür, dass die Hypophyse ebenso wie die Schilddrüse den Zweck hat, eine im Körper erzeugte Substanz, deren Anhäufung unmittelbar schädigend auf das Centralnervensystem wirkt, zu zerstören.

Was nun die pathologischen Veränderungen der Hypophyse anbelangt, so gehen dieselben fast ausschliesslich von dem vorderen drüsigen Lappen aus und gehören der Gruppe der Geschwülste an. Köhler gibt im Jahre 1897 eine Zusammenstellung von 38 in der Litteratur niedergelegten Beobachtungen von Hypophysistumoren bekannt. Zugleich weist er richtig darauf hin, dass diese geringe Zahl leicht den Eindruck hervorrufen könnte, als seien Hypophysistumoren überhaupt recht selten, während es indessen leicht möglich sei, dass diese Geschwülste häufiger sind, als man annimmt; die Hypophyse ist bei den meisten Sektionen nicht untersucht, auch wird eine geringe Vergrösserung leicht übersehen. Es ist bemerkenswert, dass Boyce und Beadles bei 3000 Sektionen, bei denen sie die Hypophyse genau untersuchten, verhältnismässig viele Tumoren beobachten konnten. Die Hypophysistumoren sind meistenteils gutartiger Natur, geben aber natürlicherweise infolge

ihres Sitzes leicht zu Allgemeinerscheinungen und Herdsymptomen Veranlassung. Ihre Grösse ist sehr variabel von Erbsen- bis Hühnereigrösse. Der bei weitem überwiegende Teil der Geschwülste beruht auf einfacher Hypertrophie, auf Wucherung des Drüsengewebes z. T. mit kolloidem Inhalt und wird als Adenom oder Struma bezeichnet oder, wenn der Inhalt ein gewisses Mass überschreitet und infolgedessen seine Umgebung zur Atrophie bringt, als Cyste. Wegen des Blutreichtums des Hirnanhangs sollte man eigentlich das häufige Vorkommen von Hämatomen erwarten, indes sind nur 3 Fälle bekannt. Vereinzelt sind auch Fälle von Teratom und Tuberkulose beschrieben. Weigert führt einen Fall an, der zweifellos ein Gumma ist, Weichselbaum erwähnt ein Lipom der Hypophyse. Sarkome sind bis jetzt 5 veröffentlicht, die ich zum Vergleiche mit dem von mir beschriebenen Falle etwas ausführlicher wiedergeben will:

1. Ingermann: 35jähr. Frau. Zuerst Schwäche und Müdigkeit im rechten Bein, dazu Kopfschmerzen, besonders linksseitig. Die Schwäche im rechten Bein nimmt bald zu und geht auch auf die obere Extremität über. Dann undeutliche Sprache und Schiefheit im Gesicht. Uebelriechender Ausfluss aus der Nase. Genitalorgane gesund, kein weisser Fluss. In den letzten 3 Jahren soll Patientin öfters Anfälle bekommen haben, während welcher sie bewusstlos zu Boden fiel und einige Minuten unter Zuckungen daselbst liegen blieb. Mann ist gesund und stellt jede syphylitische Affektion in Abrede. Patientin aber hat am Ellbogen und Unterschenkel Narben, die anscheinend von syphylitischen Geschwüren herrühren. Gehör gut. Sehen

mit dem linken Auge in den letzten Wochen schwächer. Parese in den rechtsseitigen Extremitäten und leicht abgeschwächte Sensibilität. In den letzten Tagen häufiges Erbrechen; die schon erwähnten epileptiformen Anfälle mehren sich, bis Patientin nach einem besonders heftigen Anfalle in Sopor verfällt und in diesem Zustande stirbt. — Links und in der Mittellinie zwischen Pons und Chiasma ein Tumor, der gallertig weich zerfliessend von einer gefässhaltigen Membran umgeben ist. Er ist von der Hypophyse ausgegangen und liegt zum grössten Teil in der Schädelhöhle. Die Zusammensetzung des Tumors ist höchst einfach. Das Grundgewebe wird gebildet von dicht zusammenliegenden kleinen Zellen mit runden oder ovalen Kernen und wenig Protoplasma. Gestalt verschieden, polyedrisch, rund oder spindelförmig. Ausserordentlich zahlreiche Blutgefässe und Extravasate.

2. Petrina: 66jähr. Frau. Linksseitige Konvulsionen zuerst im Bein. Verlangsamung der Sprache. Gehstörung. Incontinentia urinae. Kontrakturen der linken Extremitäten; rechtsseitige Ptosis. Kompression der rechten Pedunculi cerebri. Im Grosshirne mehrfache kleine Cysten.

3. Köhler: 39½jähr. Frau. Aus der Krankengeschichte ist hervorzuheben, dass sie an Epilepsie und religiösen Wahnvorstellungen litt. An Stelle der Hypophyse ein etwa hühnereigrosser Tumor. Aussenfläche desselben ist glatt, Farbe graugelblich bis graurötlich. An der Basis des Stirnlappens eine etwa walnussgrosse Einbuchtung, die durch den Tumor bedingt ist. Die Geschwulst besteht aus kleinen, dicht aneinander liegenden Rundzellen, Kerne rund. Grundsubstanz

sehr spärlich, hell und durchsichtig. Der Gefässreichtum namentlich in der Mitte sehr stark. An einzelnen Stellen des Tumors frische Blutungen im Gewebe.

4. Wolf: 31jähr. Mann. Intensiver Kopfschmerz. Hervortreten der Augäpfel. Erbrechen. Stauungspapille. Nervi optici zusammengepresst. Stark vergrösserte Schilddrüse, Polyurie. Hypophyse gänseeigross. Sella turcica in einen Knochenbrei verwandelt. Der Tumor zeigte infolge hyaliner Degeneration der Gefässwände einen strangförmig cylinderartigen Charakter, sodass es sich hier nach Angabe des Autors um ein Cylindroma sarcomatosum handelt.

5. Heusser: 64jähr. Frau. Ptosis des linken oberen Augenlides; Sehvermögen des linken Auges stark herabgesetzt. Linksseitige, heftige Gesichtsschmerzen, Kopfschmerzen, Schwindel und Uebelkeit. Tumor rötlich, pflaumengross, mit höckriger Oberfläche ins linke Foramen opticum und die linke Ethmoidalgrube hineinreichend. Linker nervus opticus überall von der Geschwulstmasse umgeben. Links vena ophthalmica und Carotis interna ebenfalls vom Tumor umgeben, aber ohne Verengerung der Lumina. Linker Oculomotorius, Trochlearis und Abduceus in die Geschwulst eingeschlossen. Tumor von derber Konsistenz; knöcherne Grundlage stellenweise usuriert. Histologische Beschaffenheit ziemlich einfacher Natur: Hauptmasse der Geschwulst von Rundzellen gebildet, die nur einen Kern besitzen; Kerne rund oder leicht länglich oval, sehr chromatinreich, füllen beinahe die ganze Zelle aus, daher nur wenig Protoplasma. Zellenmassen von einem feinen, faserigen Reticulum umgeben. Vom normalen Bau der Hypophyse nichts zu sehen. Der

hintere Lappen ist vollständig verschwunden, ebenso das Infundibulum. Ein in der Geschwulst abgekapselter Hohlraum, der von Rundzellen und roten Blutkörperchen erfüllt ist, entspricht dem glandulären vorderen Lappen, von dem aus sich die Geschwulst entwickelt hat. Kalkkonkremente und Knochenlamellen finden sich in der Geschwulst eingelagert. Der Knochen ist also usuriert und vollständig durchwuchert worden.

Ein Blick auf diese hier beschriebenen Fälle zeigt eine allen gemeinsame Eigenschaft, nämlich den gleich einfachen Bau. Alle bestehen mehr oder weniger aus dicht zusammenliegenden Rundzellen, die bisweilen etwas abgeplattet oder spindelförmig ausgezogen sind. Die Kerne sind rund oder etwas oval, sind meist chromatinreich und füllen fast die ganze Zelle aus, so dass das Protoplasma nur einen dünnen Saum bilden kann. Eine weitere Eigentümlichkeit der Sarkome, wie überhaupt fast aller Hypophysistumoren besteht in dem grossen Blutreichtum teils in, teils ausserhalb der Gefässe. Dieser Befund dürfte wohl von geringer Bedeutung sein, wenn man bedenkt, dass ja die normale Hypophyse schon sehr reich an Blutgefässen ist, ein Umstand, der sich vielleicht durch die vermeintliche Funktion dieses Organs erklären lässt.

Zum Schlusse erfülle ich die angenehme Pflicht, Herrn Obermedizinalrat Prof. Dr. Bollinger und Herrn Privatdozenten Dr. Dürck für Ueberweisung der Arbeit und das freundliche Entgegenkommen bei der Anfertigung derselben meinen aufrichtigsten Dank auszusprechen.

Litteratur.
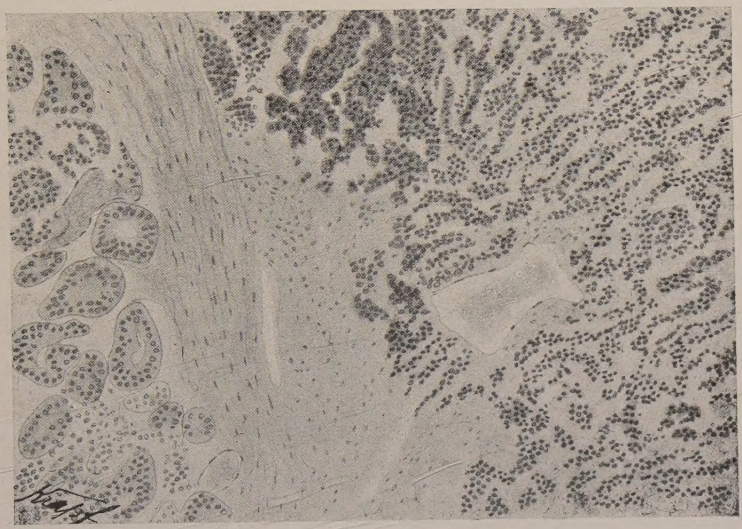
1. Ziegler, Spez. pathol. Anatomie.
2. Hertwig, Entwicklungsgesch. der Menschen und der Wirbeltiere.
3. Kölliker, Entwicklungsgesch. der Menschen u. höheren Tiere.
4. Jugermann, Zur Kasuistik d. Hypophysistumoren. I.-D. Bern 1889.
5. Köhler, Hypophysistumoren. I.-D. Freiburg 1897.
6. Wagner, Tuberkel der glaudula pituitaria. Archiv der Heilk. 1862.
7. Beck, Teratom d. Hypophys. cer. Zeitschr. f. Heilkunde IV. 1883.
8. Rogowitsch, Die Veränderungen der Hypophyse nach Entfernung der Schilddrüse. Beit. v. Ziegler VI. 1889.
9. Breitner, Zur Kasuistik d. Hypophysistumoren. Virch. Arch. 126. Bd. 91.
10. v. Hippel, Zur Kasuistik der Hypophysistumoren. Virch. Arch. 93. Bd. 83.
11. Sokoloff, Gummi d. Hypophyse. Virch. Arch. 143. Bd. 1895.
12. Comte, Contrib. à l'étude de l'hypophyse humaine et ses. relat. av. le corps thyr. Beitr. v. Ziegler 1898.
13. Klebs, Sarkom. Vierteljahrsschr. f. prakt. Heilk. 1875.
14. Eisenlohr, Zur Kasuistik der Hypophysistumoren. Virch. Arch. Bd. 68.
15. Chiari, Meningitis suppurativa inf. Adenoms d. Hypophys. cer. Prag. mediz. Wochenschr. 1883 Bd. 83.